

Malformaciones anorectales.

Fernando Fierro Avila, M.D.
Profesor Asistente
Universidad Nacional de Colombia
Fundación Hospital de la Misericordia
Bogotá, D.C.

Iván Molina Ramírez, M.D.
Cirujano Pediátrico
Universidad Nacional
Instituto Materno-Infantil
Bogotá, D.C.

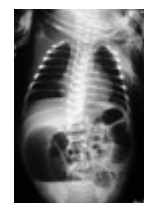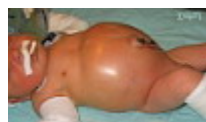Objetivos.

- Conocer la clasificación de las anomalías anorectales.
- Conocer el enfoque diagnóstico inicial.
- Reconocer cuáles son las anomalías asociadas

Las malformaciones anorrectales conocidas anteriormente como ano imperforado, son un grupo frecuente de anomalías congénitas, de fácil reconocimiento clínico, y de manejo quirúrgico complejo, para las cuales se cuenta en la actualidad con técnicas quirúrgicas que ofrecen a los pacientes un mejor pronóstico. Este cambio se ha debido en gran parte a la introducción, en la década de los 80, del abordaje sagital posterior, propuesto por Alberto Peña. Este abordaje no sólo mejoró la ejecución de las cirugías, sino que también produjo algunos cambios en la comprensión de la anatomía de la región, y de las mismas malformaciones. Su etiología es desconocida.

Clasificación y presentación clínica.

La clasificación ha sido desarrollada gradualmente y está basada en implicaciones terapéuticas y pronósticas, es decir que cada defecto considerado en la clasificación tiene un tratamiento específico y un pronóstico definido.

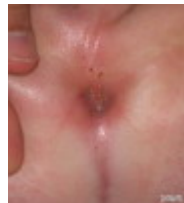

Distensión abdominal en un niño con ano imperforado y fístula rectouretral.

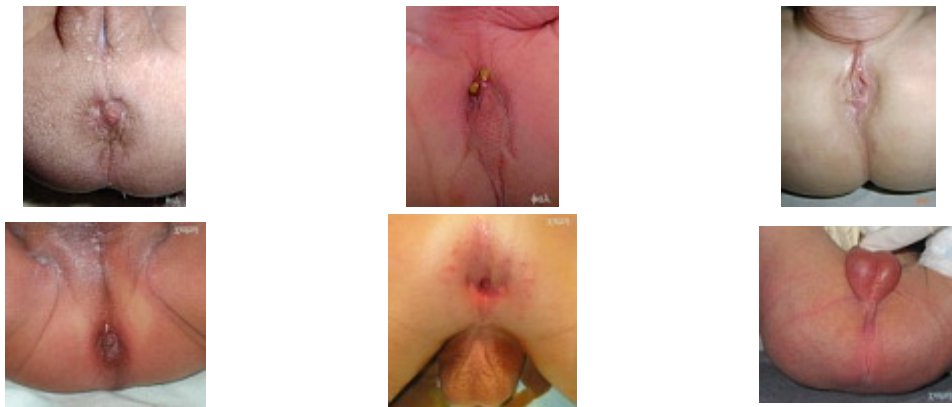
Fístula perineal. Se presentan en ambos sexos, y eran llamados anteriormente defectos bajos. Están representados por los casos en los que el recto se abre en un pequeño orificio, usualmente estenótico y siempre localizado anterior al centro del esfínter. El término "ano anterior" es inadecuado debido a que éste orificio no es un ano sino una apertura anormal que no está rodeada por el esfínter. Estos defectos pueden corregirse en el periodo neonatal sin colostomía previa. El mecanismo esfinteriano es bueno y el sacro no presenta anomalías.



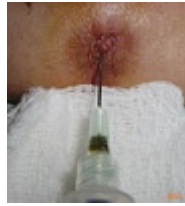Fístulas perineales.



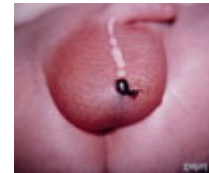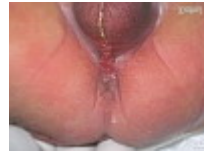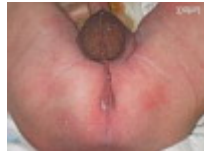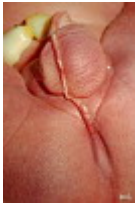Estenosis anal. Membrana anal.



Diversos ejemplos de malformaciones bajas.

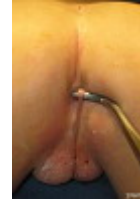
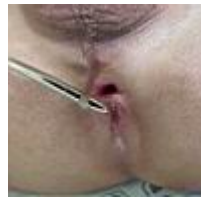
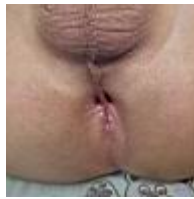Punción que demuestra una malformación baja.



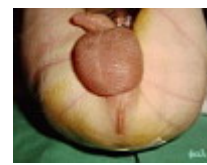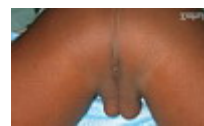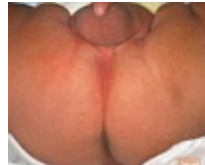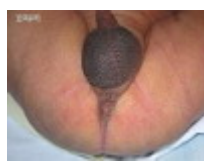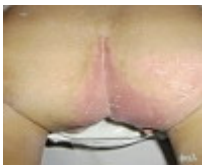"Perlas de meconio" en el rafé escrotal.

Estas malformaciones pueden pasar desapercibidas para los padres y los médicos, y el paciente presenta estreñimiento crónico que lógicamente no mejora con las medidas habituales; por esta razón es fundamental examinar el ano en los niños con estreñimiento crónico.

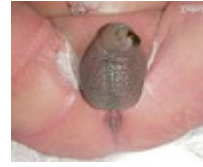
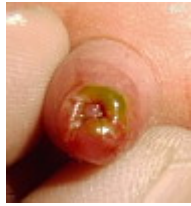
Ejemplos de malformación en asa de balde.

Ano imperforado con fístula rectouretral. Es el defecto más frecuente en varones (aproximadamente 50%). La fístula comunica con la uretra bulbar o la uretra prostática. En los casos con fístula bulbar existe buen sacro y buenos esfínteres; aquellos con fístula prostática tienen alta incidencia de hipoplasia del sacro y de los esfínteres.



Ejemplos de ano imperforado con fístula rectouretral.



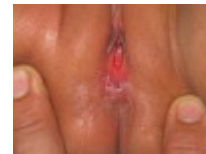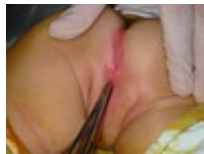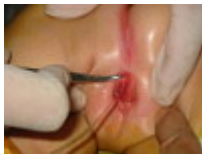Malformación anorectal con fístula rectouretral. Salida de meconio por la uretra.

Ano imperforado con fístula al cuello vesical. Representan el 10% de los casos en varones; el sacro y los esfínteres no están bien desarrollados. El abordaje debe ser combinado por vía abdominal y perineal.

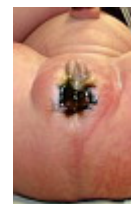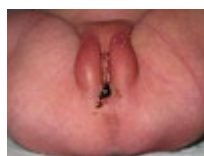Ano imperforado sin fístula. El recto está localizado aproximadamente a 2 centímetros de la piel perineal, lo que equivale a la altura que tiene el recto en los niños con fístula a la uretra bulbar. Estos pacientes tienen buenos músculos y un sacro adecuado. Se asocia con frecuencia con síndrome de Down.

Atresia rectal o estenosis rectal. Es un defecto poco frecuente (1 %), que se caracteriza por la presencia de un canal anal normal con sacro y esfínteres normales. El ano se ve normal externamente y la atresia se descubre al intentar comprobar la permeabilidad en un recién nacido que no presenta meconio. Existe un área de atresia localizada entre el canal anal y el recto.

Fístula rectovestibular. Es el defecto más frecuente entre las niñas. En estas pacientes el recto se abre en el vestíbulo vaginal, que es el espacio existente entre el himen y la piel perineal. La mayoría tienen buen sacro y mecanismos esfinterianos bien desarrollados. Debe hacerse una evaluación clínica detallada para no diagnosticar éstos casos como fístula vaginal, la cual tiene una incidencia anecdótica.



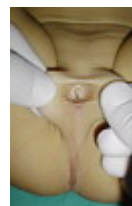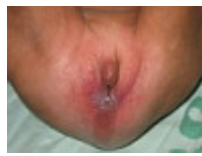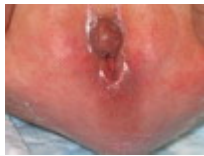Malformación anorectal con fístula rectovestibular.



Dos ejemplos de fístula rectovestibular. La sola presencia de meconio en el pañal

no descarta una malformación anorectal. Siempre debe inspeccionarse el ano en todos los recién nacidos.

Cloaca persistente. En esta entidad el recto, la vagina y la uretra desembocan en un canal común, que se abre en un único orificio perineal. Clínicamente, debe sospecharse además por la presencia de genitales externos hipoplásicos. Cerca del 90% de las pacientes tienen un defecto urológico importante. Mas del 50%, tienen diferentes grados de septación de los genitales internos, con una vagina muy dilatada (hidrocolpos), que comprime el trígono e interfiere con el vaciamiento de los ureteres.



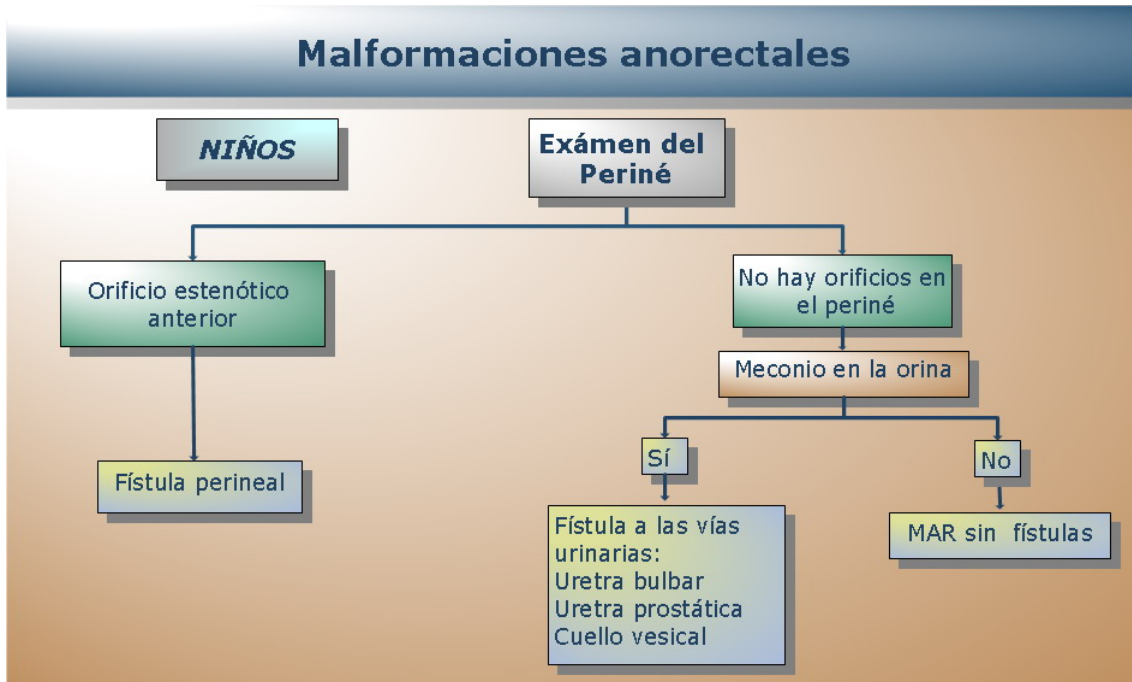Aspecto de los genitales externos en casos de cloaca.

Se consideran dos grupos de cloacas con respecto al pronóstico, las que tienen un canal común menor de 3 centímetros, y aquellas en que el canal mide más de 3 centímetros. Las pacientes del primer grupo tienen un mejor pronóstico funcional, y su corrección quirúrgica es menos compleja.

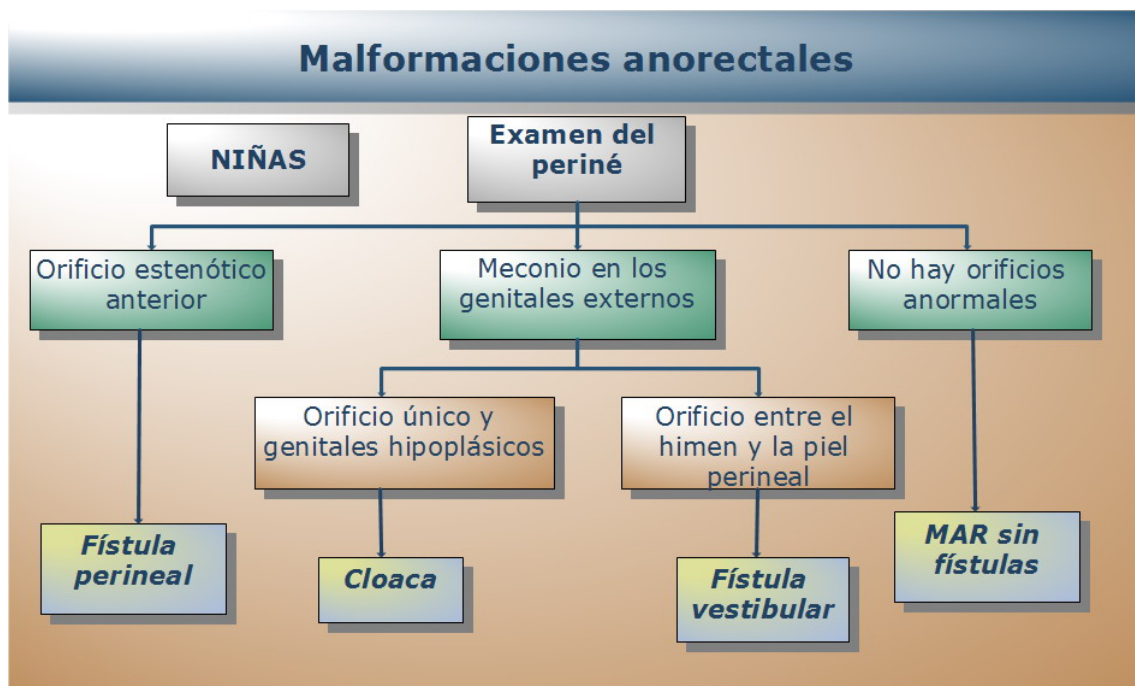Estudios diagnósticos.

El diagnóstico de las malformaciones anorectales es clínico.

Flujograma diagnóstico. Malformaciones anorectales en niños.

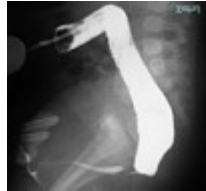


Flujograma diagnóstico. Malformaciones anorectales en niñas.

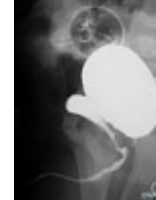


El diagnóstico puede hacerse con mucha precisión con la observación cuidadosa del periné del recién nacido y con información adicional sobre la presencia de meconio en la orina.

Para aclarar cuál es el tipo de fístula a las vías urinarias que tiene un paciente, se realiza un colostograma distal; en los pacientes sin fístula este estudio permite determinar la altura del recto. En las pacientes con cloaca se realiza una genitografía, con el fin de establecer las características y longitud del canal común, y para identificar la vagina, el útero y el recto.

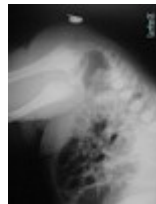


Colostograma distal. Fístula rectouretral (uretra bulbar).

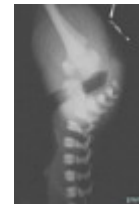

Colostograma. Fístula recto-vesical.

La radiografía con el niño invertido (invertograma), sólo estaría indicada en los niños que no tienen fístulas y se toma con el niño en decúbito ventral, entre las 12 y 24 horas de vida, de tal manera que el aire ya ha alcanzado la parte más distal del recto.



Invertograma en una malformación baja. Invertograma en una malformación alta.

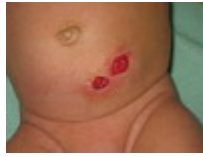

Deben tomarse radiografías de la pelvis para evaluar el grado de hipoplasia del sacro.

No se debe olvidar que los pacientes con malformaciones anorectales pueden presentar la asociación VACTERL (anomalías Vertebrales, Anorectales, Traqueo-esofágicas, Renales y de las Extremidades).

Tratamiento.

El tratamiento quirúrgico inicial del recién nacido con MAR se especifica en la [tabla 1](#). La colostomía es urgente por razones obvias en los pacientes sin fístulas, y en los que tienen fístula a las vías urinarias. En los demás la colostomía puede realizarse en el periodo neonatal en forma programada. La colostomía debe ser en doble boca (desfuncionalizante) y a nivel del colon sigmoidees proximal con el propósito de dejar suficiente colon distal para realizar el descenso.



Colostomía desfuncionalizante en doble boca.

Tabla 1. Clasificación de las malformaciones anorrectales (Peña)	
Tipo de MAR	Conducta quirúrgica
Hombres	
Fístula perineal	Anorectoplastia sin colostomía
Fístula rectouretral bulbar	Colostomía
Fístula rectouretral prostática	Colostomía
Fístula rectovesical (cuello)	Colostomía
Ano imperforado sin fístula	Colostomía
Atresia rectal	Colostomía
Mujeres	
Fístula perineal	Anorectoplastia sin colostomía
Fístula vestibular	Colostomía
Cloaca persistente canal común < 3 cms	Colostomía
Cloaca persistente canal común > 3 cms	Colostomía
Ano imperforado sin fístula	Colostomía
Atresia rectal	Colostomía

A los pacientes que requieren colostomía inicialmente, se les realiza la corrección definitiva hacia los seis meses de edad, mediante una anorectoplastia sagital posterior (A.R.S.P.), la cual consiste en incidir sagitalmente el periné y los músculos hasta localizar la bolsa rectal y la fístula. A renglón seguido el recto se moviliza y se desciende de una manera anatómica a través de los músculos para finalmente fijarlo a la huella anal. Durante la cirugía se utiliza un electroestimulador con el propósito de localizar en forma precisa cada uno de los músculos y la situación del neoano. A las dos semanas de realizada la cirugía se inicia un proceso de dilataciones del canal rectoanal para evitar la estenosis. Una vez se obtiene el calibre adecuado para la edad, se realiza el cierre de la colostomía.

Programa de dilataciones anales.

Edad	Dilatador de Hegar
1-4 meses	12
4-8 meses	13
8-12 meses	14
1-3 años	15
3-12 años	16

- Una vez al día por un mes
- Cada tercer día por un mes
- Dos veces por semana por un mes
- Una vez por semana por un mes
- Una vez al mes por tres meses

Pronóstico.

El aspecto más importante en el pronóstico de éstos pacientes es el de la continencia fecal. Se ha encontrado una correlación directa entre el resultado funcional y el desarrollo del sacro, es decir, a mayor hipoplasia del sacro menor calidad de continencia. Aquellos pacientes con defectos tipo fístula perineal tendrán el mejor pronóstico y el peor aquellos con fístula al cuello vesical. En los pacientes que tienen un sacro muy hipoplásico o ausente puede presentarse también incontinencia urinaria.

Lecturas recomendadas.

[Cho S, Moore SP, Fangman T. One hundred three consecutive patients with anorectal malformations and their associated anomalies. Arch Pediatr Adolesc Med. 2001 May; 155\(5\):587-91.](#)



Texto completo, previa inscripción gratuita.

[Davies MC, Creighton SM, Wilcox DT. Long-term outcomes of anorectal malformations. Pediatr Surg Int. 2004 Aug;20\(8\):567-72. Epub 2004 Aug 11.](#)

[Holschneider A, Hutson J, Pena A, Beket E, Chatterjee S, Coran A, Davies M, Georgeson K, Grosfeld J, Gupta D, Iwai N, Kluth D, Martucciello G, Moore S, Rintala R, Smith ED, Sripathi DV, Stephens D, Sen S, Ure B, Grasshoff S, Boemers T, Murphy F, Soylet Y, Dubbers M, Kunst M. Preliminary report on the International Conference for the Development of Standards for the Treatment of Anorectal Malformations. J Pediatr Surg. 2005 Oct;40\(10\):1521-6.](#)

[Kim HL, Gow KW, Penner JG, Blair GK, Murphy JJ, Webber EM. Presentation of low anorectal malformations beyond the neonatal period. Pediatrics. 2000 May; 105\(5\):E68.](#)



[Kumar A, Agarwala S, Srinivas M, Bajpai M, Bhatnagar V, Gupta DK, Gupta AK, Mitra DK. Anorectal malformations and their impact on survival. Indian J Pediatr. 2005 Dec; 72\(12\):1039-42.](#)



[Levitt MA, Peña A. Outcomes from the correction of anorectal malformations. Curr Opin Pediatr. 2005 Jun; 17\(3\):394-401](#)

[Peña A, Hong A. Advances in the management of anorectal malformations. Am J Surg. 2000 Nov; 180\(5\):370-6.](#)



[Pena A, Migotto-Krieger M, Levitt MA. Colostomy in anorectal malformations: a procedure with serious but preventable complications. J Pediatr Surg. 2006 Apr; 41\(4\): 748-56; discussion 748-56.](#)

[Peña A, Hong AR, Midulla P, Levitt M. Reoperative surgery for anorectal anomalies. Semin Pediatr Surg. 2003 May; 12\(2\): 118-23.](#)

[Peña A, Levitt MA, Hong A, Midulla P. Surgical management of cloacal malformations: a review of 339 patients. J Pediatr Surg. 2004 Mar; 39\(3\): 470-9; discussion 470-9.](#)

[Peña A, Levitt M. Surgical management of cloacal malformations. Semin Neonatol. 2003 Jun; 8\(3\): 249-57.](#)

[Ratan SK, Rattan KN, Pandey RM, Mittal A, Magu S, Sodhi PK. Associated congenital anomalies in patients with anorectal malformations--a need for developing a uniform practical approach. J Pediatr Surg. 2004 Nov; 39\(11\): 1706-11.](#)

[Rintala RJ, Lindahl HG. Posterior Sagittal Anorectoplasty is Superior to Sacroperineal-Sacroabdominoperineal Pull-Through: A Long-Term Follow-Up Study in Boys With High Anorectal Anomalies. Journal of Pediatric Surgery, 1999, Feb; 34\(2\): 334-337.](#)

[Tei E, Yamataka A, Segawa O, Kobayashi H, Lane GJ, Tobayama S, Kameoka S, Miyano T. Laparoscopically assisted anorectovaginoplasty for selected types of female anorectal malformations. J Pediatr Surg. 2003 Dec; 38\(12\): 1770-4.](#)